

УДК: 611.085.1: 612.332.72: 616.89

## ЎН ИККИ БАРМОҚЛИ ИЧАК БУКИЛМА (МУШАКЛИ ЖОМ)ЛАРИНИНГ АҲАМИЯТИНИ МОРФОЛОГИК АСОСЛАШ

Ильясов Азиз Саитмурадович. <https://orcid.org/0009-0008-2332-7862>  
Тураев Фазлиддин Садриддинович. <https://orcid.org/0009-0002-2202-3177>

*Навоий инновациялар университети Аник ва табиий фанлар кафедраси  
профессори биология фанлари доктори  
Бухоро давлат тиббиёт институти мустақил изланувчиси*

**Аннотация.** Ўн икки бармоқли ичак деворидаги мушакли жом сохаларининг морфо-функционал кўрсаткичларини ўрганиш шуни кўрсатадики, улар комбинирланган комплекс тузилмадан иборат. Олинган натижалар ўн икки бармоқли ичак деворидаги мушакли жомда турли хил ўзгаришларнинг пайдо бўлиш механизмини чуқурроқ тушуниш имконини беради. Ўн икки бармоқли ичак деворидаги мушакли жом сохаларида аъзонинг шилиқ ва ташқи қаватларини бирлаштирувчи коллаген толалибриктирувчи тўқима қавати борлиги аниқланди.

**Калит сўзлар:** каламуш, морфология, ўн икки бармоқли ичак, мушакли жом, мушакли қават, ташқи мушакли қатлам, ички мушакли қатлам, букилма соҳаси.

## МОРФОЛОГИЧЕСКОЕ ОБОСНОВАНИЕ ВАЖНОСТИ ИЗГИБОВ ДВЕНАДЦАТИПЕРСТНОЙ КИШКИ

Ильясов Азиз Саитмурадович. <https://orcid.org/0009-0008-2332-7862>  
Тураев Фазлиддин Садриддинович. <https://orcid.org/0009-0002-2202-3177>

*Профессор кафедры прикладных и естественных наук Навоийского  
инновационного университета, доктор биологических наук  
Бухарский государственный медицинский институт, научный соискатель*

**Аннотация.** Изучение морфофункциональных показателей мышечных джом стенки двенадцатиперстной кишки показывает, что они состоят из комбинированной комплексной структуры. Полученные результаты позволяют глубже понять механизм появления различных изменений мышечной джом на стенке двенадцатиперстной кишки. Было обнаружено, что в мышечных джом стенки двенадцатиперстной кишки имеется слой соединительной

ткани с коллагеновыми волокнами, соединяющий слизистую и наружные слои органа.

**Ключевые слова:** крыса, морфология, двенадцатиперстная кишка, мышечный джом, мышечная оболочка, наружный мышечный слой, внутренний мышечный слой, область сгибания.

## MORPHOLOGICAL RATIONALE FOR THE IMPORTANCE OF DUODENAL FLEXURES

*Ilyasov Aziz Saitmuradovich.* <https://orcid.org/0009-0008-2332-7862>

*Turaev Fazliddin Sadriddinovich.* <https://orcid.org/0009-0002-2202-3177>

*Professor of the Department of Applied and Natural Sciences of Navoi Innovation University, Doctor of Biological Sciences Bukhara State Medical Institute, scientific candidate*

**Annotation.** The study of the morphofunctional indicators of the muscular walls of the duodenum shows that they consist of a combined complex structure. The results obtained allow us to better understand the mechanism of the appearance of various changes in muscle tissue on the wall of the duodenum. It was discovered that in the muscle compartment of the duodenal wall there is a layer of connective tissue with collagen fibers connecting the mucosa and the outer layers of the organ.

**Key words:** rat, morphology, duodenum, muscularis, muscularis propria, outer muscle layer, inner muscle layer, flexion area.

**Кириш.** Ўзининг анатомик ва физиологик хусусиятларига кўра, ўн икки бармоқли ичак ошқозон, жигар ва ошқозон ости безининг овқат ҳазм қилиш йўллари бирлашадиган мутлақо ноёб чорраҳа ҳисобланади [Viorel Moraru, MD, va boshqalar, 2018].

Ошқозон - ичак тракти проксимал қисми касалликлари ва патологик ҳолатлари орасида ўн икки бармоқ ичак ўтказувчанлигининг сурункали бузилиши муҳим ўрин тутди [Я.М. Вахрушев., 2018].

Маҳаллий ва хорижий муаллифлар томонидан қайд этилган яра касаллигининг камайиш тенденциясига қарамай, асоратлар частотасининг пасайиши кузатилмаябди [Sheptulin A.A. 2015, Суковатых Б.С., 2017].

Сўнги ўн йилликдаги келтирилган адабий маълумотлар шуни кўрсатадики, морфологияда ҳам, патологияда ҳам ўн икки бармоқли ичак деворидаги мушакли жом сохаларининг морфологияси ҳақида аниқ қарашлар йўқ. Муаллифлар мушак қаватидаги мушакли жом ҳосил бўлиш компонентларини ваунга яқин ўн икки бармоқли ичак

девори қисмларининг ривожланиш жараёнида морфологик хусусиятларини исботламаганлар.

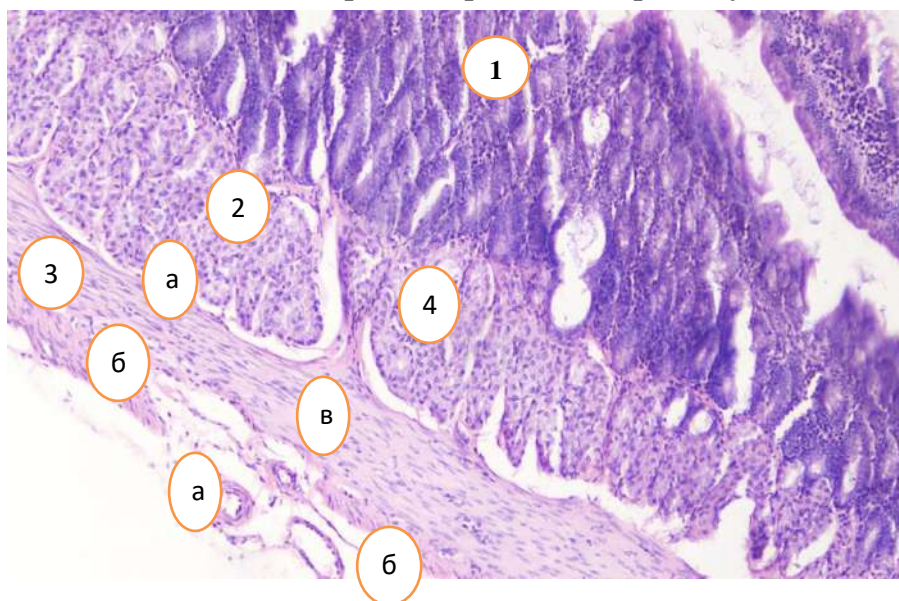
**Материал ва усуллар:** Тажрибада бир хил шароитда ўстирилган 11 та 3 ойлик ва 10 та 12 ойлик жами 21та оқ зотсиз каламушлар ингаляцион наркоз остида қорин бўшлиғи ёрилиб, ўн икки бармоқли ичак ажратиб олинди.

Умумий гистологик усуллардан фойдаланган ҳолда, назорат гуруҳларнинг ўн икки бармоқ ичак букилмалар соҳаси девори қаватининг морфологик тузилиши ўрганилди.

**Натижалар ва мунозара.** Турли ёшдаги каламушларда ўн икки бармоқли ичак учта: юқори, тушувчи, кўтарилувчи қисм ва тўртта: жигар ости, юқори, пастки, ўн икки бармоқ - оч ичак букилмалардан иборат бўлиб, улар ўзаро морфологик ва морфометрик жихатдан фарқ қилиб, бу соҳалар постнатал онтогенез даврда ёш ўзгариши билан такомиллашиб боради.

Кечки постнатал онтогенезнииккита даврини ўргандик: репродуктив давр - каламушларнинг уч ойлик даври, қарилик олди (кексалик) давр - ўн икки ойлик даври.

Репродуктив даврда каламуш ўн икки бармоқли ичак девори қалинлиги жигар ости букилма соҳасида ўртача -  $848,7 \pm 10,44$  мкмга, юқори букилма соҳасида ўртача -  $892,0 \pm 10,4$  мкмга, пастки букилма соҳасида ўртача -  $924,0 \pm 9,57$  мкмга, ўн икки бармоқ - оч ичак букилма соҳасида ўртача -  $850,7 \pm 10,44$  мкмга тенг. Букилмагача ва букилмадан кейинги соҳаларда бироз юпқароқ бўлади.



**1 расм. Уч ойлик каламуш ўн икки бармоқ ичак деворининг тузилиши.**

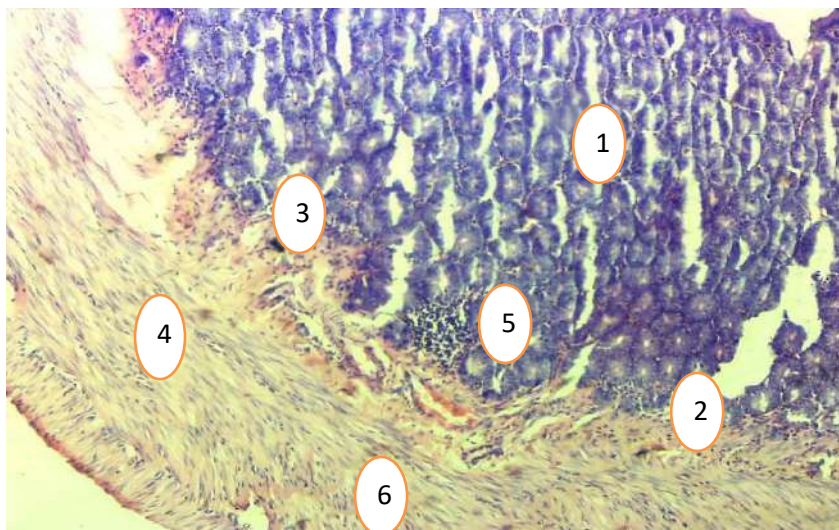
1. шиллик қават. 2. шиллик ости қават. 3. мушак қават: а. ички циркуляр, б. ташқи бўйлама. 4. мушакли жом. 5. микро қон томирлар: а. артериола, б. венулла, в. капилляр. Гемотоксилин ва эозин бўёқ. Ок. 10 х об.20.

Мушак қавати ички ҳалқасимон ва ташқи бўйлама силлиқ мушак қаватларидан иборат. Ички ҳалқасимон мушаклар қисқариши ичак бўшлиғидаги масса аралашинини таъминласа, ташқи бўйлама мушак қавати қисқариши ичак бўшлиғидаги массанинг пастга ҳаракатланишини таъминлайди. Букилма соҳасида коллаген тола тутамлари шиллиқ ости қатламдан мушак қават ичига тешиб ўтиб бир мунча мустаҳкам бўлган мушакли жомни ҳосил қилади (1 расм).

Ички ҳалқасимон мушак қалинлиги жигар остибукилма соҳасида ўртача  $174,7 \pm 2,15$  мкм, юқори букилма соҳасида ўртача  $183,6 \pm 2,15$  мкм, пастки букилма соҳасида ўртача  $190,2 \pm 1,97$  мкм, ўн икки бармоқ - оч ичак букилма соҳасида ўртача  $175,1 \pm 2,15$  мкм.

Ташқи бўйлама мушак қалинлиги жигар остибукилма соҳасида ўртача  $74,9 \pm 0,92$  мкм, юқори букилма соҳасида ўртача  $78,7 \pm 0,92$  мкм, пастки букилма соҳасида ўртача  $81,5 \pm 0,84$  мкм, ўн икки бармоқ - оч ичак букилма соҳасида ўртача  $75,0 \pm 0,92$  мкмни ташкил қилади.

Қарилик олди (кексалик) даврда каламушларнинг ўн икки бармоқли ичак девори қалинлиги жигар ости букилма соҳасида ўртача -  $895,0 \pm 8,2$  мкм, юқори букилма соҳасида ўртача -  $905,5 \pm 7,9$  мкмга, пастки букилма соҳасида ўртача -  $950,5 \pm 15,3$  мкм, ўн икки бармоқ - оч ичак букилма соҳасида ўртача -  $864,6 \pm 9,8$  мкм тенг (2 расм).



**2 расм. Ўн икки ойлик каламуш ўн икки бармоқ ичак девори букилма соҳасининг тузилиши.**

1. шиллиқ қават. 2. шиллиқ ости қават. 3. Шиллиқ ости қатлам коллаген толалари. 4. Мушак қават коллаген толалари. 5 қон томир атрофидаги коллаген толалар. 6. Мушакли жом.

Бўёқ ван-Гизон. Ок. 10 х об.10.



Ички ҳалқасимон мушак қалинлиги жигар остибукилма соҳасида ўртача  $184,2 \pm 1,7$  мкм, юқори букилма соҳасида ўртача  $186,4 \pm 1,6$  мкм, пастки букилма соҳасида ўртача -  $195,6 \pm 3,1$  мкм, ўн икки бармоқ - оч ичак букилма соҳасида ўртача  $177,9 \pm 2,0$  мкмга тенг.

Ташқи бўйлама мушаклар қалинлиги жигар остибукилма соҳасида ўртача  $78,9 \pm 0,7$  мкм, юқори букилма соҳасида ўртача  $79,9 \pm 0,7$  мкм, пастки букилма соҳасида ўртача -  $83,8 \pm 1,3$  мкм, ўн икки бармоқ - оч ичак букилма соҳасида ўртача  $76,3 \pm 0,9$  мкмни ташкил қилади.

Шундай килиб, ривожланиш жараёнида ўн икки бармоқли ичак деворидаги мушакли жом сохалари турлича шаклланади.

Кечки постнатал даврда репродуктив ёшда ўн икки бармоқли ичак деворидаги мушак қават қалинлигинингошиши дистал қисм мушакли жом сохаларида кўпроқ намоён бўлади. Етуқ ёшли даврга келиб мушак қавати проксимал қисм мушакли жомда қалинроқ бўлади.

Ўн икки бармоқли ичак деворидаги мушакли жом сохаларида аъзонинг шиллик ва ташки қаватларини бирлаштирувчи коллаген толали бриктирувчи тўқима қавати борлиги аниқланди ва бу ўн икки бармоқ ичакни бир қисмини бошқа қисмидан ажратувчи функционал бирликни ҳосил қилади.

### Адабиётлар рўйхати

1. А.А., Ш. (2015). Язвенная болезнь: шагаем в ногу со временем. Крымский терапевтический журнал, 5–10.

2. Суковатых Б.С., Г. И. (2017; 3: 30–6). Отдаленные результаты хирургического лечения язвенной болезни желудка и двенадцатиперстной кишки, осложненной перфорацией. Курский научно–практический вестник «Человек и его здоровье».

3. Я.М. Вахрушев., М. Б. (2018). Клинико-патогенетический анализ течения язвенной болезни желудка при сопутствующей хронической дуоденальной недостаточности. Вятский медицинский вестник, 4–9.