

**МОРФОМЕТРИЧЕСКАЯ КЛАССИФИКАЦИЯ ОТДЕЛОВ
НЕФРОНА КРЫС И ОПРЕДЕЛЕНИЕ ИЗМЕНЕНИЙ
ЭФФЕКТА ПОЛИПРАГМАЗИИ
ПРОТИВОВОСПАЛИТЕЛЬНЫХ ПРЕПАРАТОВ.**

*Мустафоев Зафаржон Мустафоевич,
Абдураззакова Хумор Кулмурадевна*

Самаркандский государственный медицинский университет,

Аннотация. В эксперименте на крысах проведено сопоставление морфологических изменений частей нефрона почек крыс в норме и при полипрагмазии противовоспалительными препаратами. Установлено, что после полипрагмазии противовоспалительными препаратами уменьшается параметры нефронов почечной ткани и понижается функциональной активности нефрона.

Ключевые слова: нефрон, проксимальный извитый каналец, дистальный извитый каналец, полипрагмазия.

**KALAMUSHLARDA NEFRON BO'LIMLARINI
MORFOMETRIK TASNIFLANISH VA YALLIG'LANISHGA
QARSHI DORI VOSITALARINING POLIPRAGMAZIYASI
TA'SIRINI O'ZGARISHINI ANIQLASH.**

*Mustafoev Zafarjon Mustafoevich,
Abdurazzakova Xumor Qulmurodovna*

Samarqand davlat tibbiyot universiteti,

Annatatsiya. Kalamushlar ustida o'tkazilgan tajribada kalamushlar buyraklari nefron qismlarining morfologik o'zgarishlarini normal sharoitda va yallig'lanishga qarshi dorilar bilan polifarmasiya bilan taqqoslash amalga oshirildi. Yallig'lanishga qarshi preparatlar bilan polifarmatsiyadan so'ng buyrak to'qimalarining nefronlari parametrlari pasayib, nefronning funktsional faolligi pasayganligi aniqlandi.

Kalit so'zlar: nefron, proksimal egilgan kanalcha, distal burma kanalcha, polipragmaziya.

MORPHOMETRIC CLASSIFICATION OF NEPHRON SECTIONS IN RATS AND DETERMINATION OF CHANGES IN THE EFFECT OF POLYPHARMASY OF ANTI-INFLAMMATORY DRUGS

*Mustafoev Zafarjon Mustafoevich,
Abdurazzakova Khumor Kulmurodovna*

Samarkand State Medical University

Annotation. In an experiment on rats, a comparison was made of the morphological changes in parts of the nephron of the kidneys of rats under normal conditions and with polypharmacy with anti-inflammatory drugs. It has been established that after polypharmacy with anti-inflammatory drugs, the parameters of the nephrons of the renal tissue decrease and the functional activity of the nephron decreases.

Key words: nephron, proximal convoluted tubule, distal convoluted tubule, polypharmacy.

Актуальность и проблемы. Ускорение цивилизации и увеличение применение разных лекарственных средств обуславливает возрастание заболеваемости населения в связи различными морфологическими изменениями в органах и тканях [1]. Особо важное место во взаимоотношении всего организма с внешней средой занимает мочевыделительная система. Почки, как главный экскреторный орган, в большой степени подвержены негативному воздействию лекарственных средств, который является одним из основных компонентов полипрагмазии [2].

Важной проблемой морфологии является поиск эффективных фармакологических препаратов, которые способны повышать устойчивость и активировать защитные силы организма. Лекарственных средства должны оказывает стимулирующее действие на биохимические процессы, вызывает улучшение функционального состояния механизмов естественной резистентности, стимулирует иммуногенез, усиливает процессы регенерации, вследствие чего повышается сопротивляемость тканей к неблагоприятным воздействиям [3].

Одним из часто используемые лекарственные средство это противовоспалительные препараты и неблагоприятные действия полипрагмазии противовоспалительными препаратами. Влияя на

организм в целом и на отдельные его функции, полипрагмазия вызывает стойкие изменения мочевыделительных органов, системы крови, и т. д. [1,7].

При исследовании отдаленных последствий полипрагмазии уменьшаются параметры нефронов почки в более чувствительной популяции и параллельно растет численность стромальных элементов в наиболее устойчивых полипрагмазии [4]. Эти данные свидетельствуют о снижении функциональной активности нефронов почки после воздействия полипрагмазии [5].

Полипрагмазия угнетает стимулирующее действие на биохимические процессы, вызывает снижение функционального состояния механизмов естественной резистентности, понижает процессы регенерации, вследствие чего исчезает сопротивляемость тканей к неблагоприятным воздействиям, в том числе и к полипрагмазии [1,6].

Детальное исследование морфометрические характеристики нефронов почки при полипрагмазии позволит, научно обоснованно вести коррекцию поражений почки.

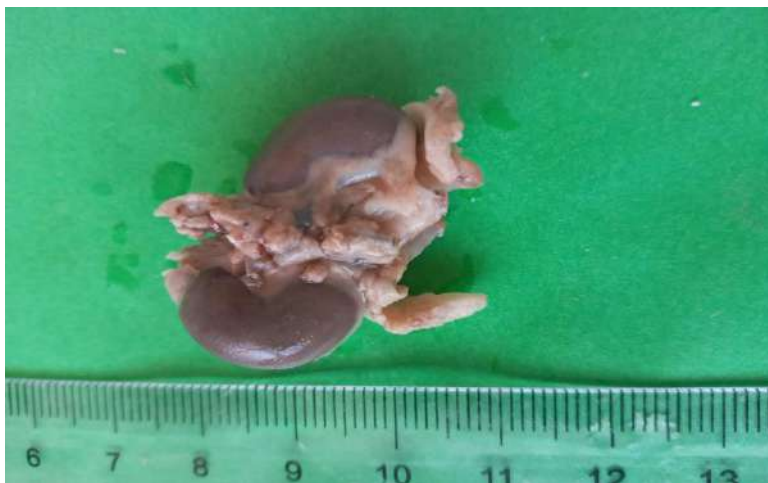Цель исследования: Установить динамику изменений морфометрических параметров площадь почечного тельца, проксимальных и дистальных извитых канальцев почек крыс до 6 месячного возраста в норме и при полипрагмазии противовоспалительных лекарственных средств.

Материалы и методы. Исследование выполнено на 50 белых рандомбредных крысах самцах, с массой от 210 до 320 г., содержащихся в условиях вивария при стандартном рационе питания, свободном доступе к воде, обычном режиме освещения. Животные были разделены на 3 группы (n=60): I – интактный контроль (n=20); II–группа – крысы, получавшие 2 вида противовоспалительных средств, парацетамол 15 мг/кг, аспирин 5 мг/кг (n=25); III – группа – крысы, получавшие 3 вида противовоспалительных средств, парацетамол 15 мг/кг, аспирин 5 мг/кг, ибупрофен 6 мг/кг (n=25);

Данные дозировки препаратов были рассчитаны эмпирическим путем и вводились ежедневно внутрижелудочно в виде раствора в течении 10 дней. Крысам контрольной группы в течение 10 дней начиная с 141 дня развития до 150 дня металлическим зондом внутрижелудочно вводили дистиллированную воду в объёме 0,5 мл.

Тяжесть органопатологии оценивали по морфологическим показателям (площадь почечного тельца, наружный диаметр проксимальных и дистальных извитых канальцев, диаметр просвета канальцев и её процентному соотношению к группам).

Выведение животных из эксперимента проводили через 3 месяца (в 180 дневном возрасте) с момента его начала, посредством мгновенной декапитации животных под эфирном наркозом. На проведение исследования получено разрешение Этического комитета Самаркандского государственного медицинского института.



Для микроскопического исследования материал фиксировали в 10% формалине, пропускали через батарею спиртов и разливали парафиновой блоки в соответствии с общепринятыми методами. Окраска срезов толщиной 5-7 мкм производилась гематоксилин-эозином.

Математическую обработку производили непосредственно из общей матрицы данных «Excel 7,0» на персональном компьютере Pentium-IV, определяли показатели среднеквадратичного отклонения и ошибки репрезентативности.

Результаты и обсуждение. При морфологическом исследовании параметров площадь почечного тельца, наружный диаметр проксимальных и дистальных извитых канальцев, диаметр просвета канальцев почек у крыс 1-й группы наблюдалась положительная динамика изменений всех показателей. Период наблюдений площадь почечного тельца увеличивался до 3243 ± 34 мкм², наружный диаметр проксимальных извитых канальца среднем равен $22,12 \pm 0,12$ мкм, диаметр просвета канальца $13,04 \pm 0,09$ мкм, наружный диаметр дистальных извитых канальца среднем равен $21,08 \pm 0,32$ мкм, диаметр просвета канальца $12,1 \pm 0,1$ мкм.

У крыс 2-й группы наблюдалось уменьшение морфометрических показателей, по сравнению с животными 1-й группы. После окончания воздействия условий 2-й группы площадь почечного

тельца уменьшался до 3008 ± 4 мкм², 3051 ± 7 мкм², 3146 ± 6 мкм², 3141 ± 5 мкм² (процентном соотношении $-7,31\%$, $-6,22\%$, $-4,08\%$, $-4,1\%$) наружный диаметр проксимальных извитых канальца уменьшался $20,12 \pm 0,1$ мкм, $20,31 \pm 0,13$ мкм, $21,18 \pm 0,3$ мкм, $21,23 \pm 0,2$ мкм (процентном соотношении $-9,14\%$, $-7,09\%$, $-4,11\%$, $-3,16\%$) диаметр просвета канальца на $12,21 \pm 0,12$ мкм, $12,16 \pm 0,22$ мкм, $12,32 \pm 0,13$ мкм, $12,68 \pm 0,31$ мкм (процентном соотношении $-7,28\%$, $-6,34\%$, $-5,16\%$, $-3,22\%$) наружный диаметр дистальных извитых канальца уменьшался $18,67 \pm 0,1$ мкм, $18,44 \pm 0,23$ мкм, $18,53 \pm 0,12$ мкм, $19,32 \pm 0,33$ мкм (процентном соотношении $-7,44\%$, $-7,17\%$, $-6,09\%$, $-4,27\%$) диаметр просвета канальца на $11,16 \pm 0,11$ мкм, $11,28 \pm 0,14$ мкм, $11,5 \pm 0,23$ мкм, $11,57 \pm 0,12$ мкм (процентном соотношении $-5,15\%$, $-5,19\%$, $-3,71\%$, $-3,23\%$) (рис.1).

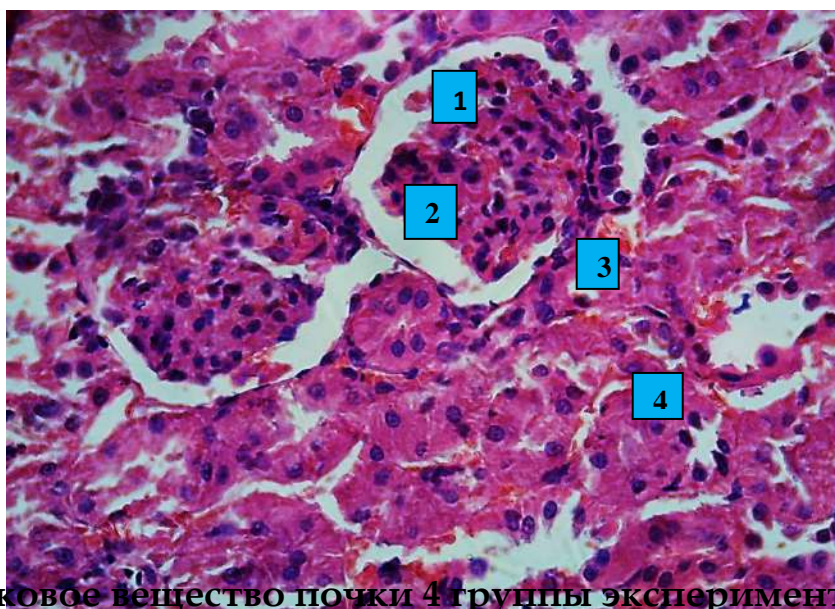
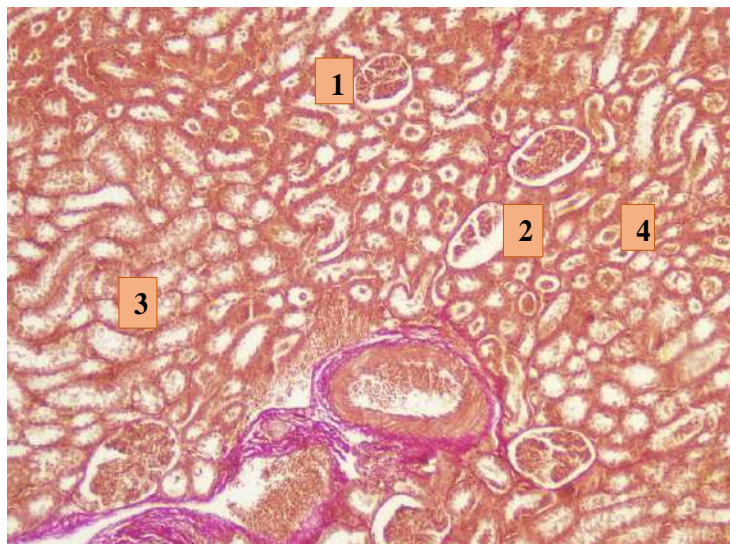


Рис. 1 Кортикальное вещество почки 4 группы эксперимента. Окраска гематоксилином и эозином.

1-клубочка, 2-просвет капсулы, 3-проксимальные извитые канальцы, 4- дистальные извитые канальцы.

При сравнении морфометрических показателей крыс 3-й группы с показателями 2-й группы было выявлено достоверное уменьшение. Площадь почечного тельца уменьшался 3230 ± 71 мкм², 3227 ± 8 мкм², $3167 \pm 0,8$ мкм², 3161 ± 5 мкм² (процентное соотношение $-6,14\%$, $-6,05\%$, $-4,19\%$, $-4,02\%$) наружный диаметр проксимальных извитых канальца уменьшался $24,65 \pm 0,4$ мкм, $24,19 \pm 0,32$ мкм, $23,73 \pm 0,25$ мкм, $23,58 \pm 24$ мкм (процентном соотношении $-8,13\%$, $-6,11\%$, $-4,08\%$, $-3,42\%$) диаметр просвета канальца на $13,95 \pm 0,17$ мкм, $13,78 \pm 0,22$ мкм, $13,53 \pm 0,16$ мкм, $13,12 \pm 0,2$ мкм (процентном соотношении $-6,33\%$, $-5,09\%$, $-3,12\%$, $-3,08\%$) наружный диаметр дистальных извитых канальца

уменьшался $22,61 \pm 0,21$ мкм, $22,18 \pm 0,13$ мкм, $22,17 \pm 0,32$ мкм, $22,05 \pm 0,18$ мкм (процентное соотношение -7,12%, -5,07%, -5,03%, -4,48%) диаметр просвета канальца на $12,58 \pm 0,13$ мкм, $12,52 \pm 0,21$ мкм, $12,41 \pm 0,17$ мкм, $12,32 \pm 0,31$ мкм (процентное соотношение -4,47%, -4,04%, -3,07%, -2,31%).



1. Пучок коллагеновых волокон зажимается. 2. Увеличенная плотность. 3. Коллаген промежуточной ткани в волокнах уменьшается. 4. Промежуточные волокна уменьшается.

Негативной эффект противовоспалительных лекарственных средств качестве корректоров можно объяснить тем, что препараты усиливает продукцию свободных радикалов кислорода, которые оказывает повреждающие действия на биологические мембраны клеток, белки, хроматин ядра, а также нарушают стабильность ионных каналов и рецепторов.

Выводы.

При моделировании полипрагмазии на 180 сутки эксперимента было выявлено достоверное уменьшение параметры нефронов у крыс по сравнению с таковыми показателями у интактных животных.

Эти факты косвенно свидетельствуют о снижении показателей нефрона почки, после воздействия полипрагмазии противовоспалительными лекарственными средствами

ЛИТЕРАТУРА

1. Бахронов Ж.Ж., Тешаев Ш.Ж. Морфометрическая характеристика частей нефрона почек крыс в норме и при воздействии антисептика – стимулятора дорогова фракции 2 на фоне хронической лучевой болезни // Проблемы биологии и медицины. - Самарканд, 2020, - №4 (120), - С. 138-140. (14.00.00; № 19).

2. Бахронов.Ж.Ж. Буйрак тузилишининг морфофункционал хусусиятлари ва турли хил ташқи омиллар таъсирида ўзгариши. Доктор ахборотномаси. –Самарқанд, 2020, № 3.1 (96), 120-122 б. (14.01.00; № 35).

3. Автандилов Г. Г./ Основы количественной патологической анатомии // Медицина, 2002. 238-240 с.

4. Гусейнов Т.С., Гусейнова С.Т., Мейланова Р.Д. / Морфология микроциркуляторного русла при ожоговом шоке и коррекции инфузией перфторана // Бюлл. Эксперим. Биологии и медицины, - 2013. №1, -С. 125-129.

5. Тешаев Ш.Ж., Хасанова Д.А. Сравнительная характеристика морфологических параметров лимфоидных структур тонкой кишки крыс до и после воздействия антисептика-стимулятора Дорогова фракции 2 на фоне хронической лучевой болезни // Оперативная хирургия и клиническая анатомия (Пироговский научный журнал) 2019, Том 3, №2, С.19-24.

6. Мустафоев З.М, Тешаев Ш. Ж. Сравнительная характеристика морфологических параметров почек при полипрагмазии противовоспалительными препаратами // Биомедицина ва амалиёт журнали.-Самарқанд. – 2022, – № 1(7), – С. 69-73(14.00.00.№24)

7. Мустафоев З.М, Бахронов Ж.Ж Морфометрическая характеристика частей нефрона почек крыс в норме и при полипрагмазии противовоспалительными препаратами // Вестник ТМА – 2022, – №2, – С. 57-59 (14.00.00.№13)

8. Mustafoyev Z.M. Сравнительная характеристика морфологических показателей почек при полипрагмазии противовоспалительных препаратов // Тиббиётда янги кун.-Бухоро – 2022, – №9 (47), – С. 195-202 (14.00.00.№22)

9. Mustafoyev Z.M., Teshayev Sh. J. Relativial Description of Kidney Morphometric Parameters in Polypharmacy of Anti-Inflammatory Pills. // American Journal of Medicine and Medical Sciences – 2022, – N12(8), – P. 862-867 (14.00.00.№ 2)

10. Мустафоев З.М, Бахронов Ж.Ж, Хидиров З.Э. Яллиғланишга қарши дори воситалари полипрагмазиясида буйрак нефронларида рўй берадиган морфометрик ўзгаришлар // Биология ва тиббиёт муаммолари. -Самарқанд –2022, –№ 3, – С. 177-181(14.00.19. № 136)

11. Khamrakulova N.O., Khushvakova N.J., Davronova G.B., Kamilov H.B. The use of ozone and local antiseptic solution in patients with purulent otitis media on the background of chronic leukemia // Russian Otorhinolaryngology № 1 (56) 2012. Pp. 178-181.