

**ФУНДАМЕНТАЛ ВА  
КЛИНИК ТИББИЁТ  
АХБОРОТНОМАСИ**

**BULLETIN OF FUNDAMENTAL  
AND CLINIC MEDICINE**

2026, №1 (21)

МИНИСТЕРСТВО ЗДРАВООХРАНЕНИЯ  
РЕСПУБЛИКИ УЗБЕКИСТАН

**BULLETIN OF FUNDAMENTAL  
AND CLINIC MEDICINE**

**ФУНДАМЕНТАЛ ВА КЛИНИК  
ТИББИЁТ АХБОРОТНОМАСИ  
ВЕСТНИК ФУНДАМЕНТАЛЬНОЙ И  
КЛИНИЧЕСКОЙ МЕДИЦИНЫ**

Научный журнал по фундаментальным и клиническим  
проблемам медицины  
основан в 2022 году

Бухарским государственным медицинским институтом  
имени Абу Али ибн Сино  
выходит один раз в 2 месяца

*Главный редактор – Ш.Ж. ТЕШАЕВ*

**Редакционная коллегия:**

*С.С. Давлатов (зам. главного редактора),  
Р.Р. Баймурадов (ответственный секретарь),  
М.М. Амонов, Г.Ж. Жарилкасинова,  
А.Ш. Иноятов, Д.А. Хасанова, Е.А. Харибова,  
Ш.Т. Уроков, Б.З. Хамдамов*

*Учредитель Бухарский государственный  
медицинский институт имени Абу Али ибн Сино*

**2026, № 1 (21)**

## Адрес редакции:

Республика Узбекистан, 200100, г.  
Бухара, ул. Гиждуванская, 23.

Телефон (99865) 223-00-50

Факс (99866) 223-00-50

Сайт <https://bsmi.uz/journals/fundamental-ya-klinik-tibbiyot-ahborotnomasi/>

e-mail [baymuradovravshan@gmail.com](mailto:baymuradovravshan@gmail.com)

## О журнале

Журнал зарегистрирован  
в Управлении печати и информации  
Бухарской области  
№ 1640 от 28 мая 2022 года.

Журнал внесен в список  
утвержденный приказом № 370/б  
от 8 мая 2025 года реестром ВАК  
в раздел медицинских наук.

Отпечатано в типографии ООО  
“Шарк-Бухоро”. г. Бухара,  
ул. Ўзбекистон Мустакиллиги, 70/2.

## Редакционный совет:

Абдурахманов Д.Ш.	(Самарканд)
Абдурахманов М.М.	(Бухара)
Ахмедов Р.М.	(Бухара)
Баландина И.А.	(Россия)
Бахронов Ж.Ж.	(Бухара)
Бернс С.А.	(Россия)
Газиев К.У.	(Бухара)
Деев Р.В.	(Россия)
Дустова Н.К.	(Бухара)
Зокирова Н.Б.	(Ташкент)
Казакова Н.Н.	(Бухара)
Калашникова С.А.	(Россия)
Каримова Н.Н.	(Бухара)
Курбонов С.С.	(Таджикистан)
Маматов С.М.	(Кыргызстан)
Мамедов У.С.	(Бухара)
Мирзоева М.Р.	(Бухара)
Миршарапов У.М.	(Ташкент)
Набиева У.П.	(Ташкент)
Нуралиев Н.А.	(Хорезм)
Наврұзов Р.Р.	(Бухара)
Нарзиева Д.Ф.	(Бухара)
Орипов Ф.С.	(Самарканд)
Орипова Ф.Ш.	(Бухара)
Одилова Г.Р.	(Бухара)
Очилов К.Р.	(Бухара)
Раупов Ф.С.	(Бухара)
Рахмонов К.Э.	(Самарканд)
Рахметов Н.Р.	(Казахстан)
Рахматова С.Н.	(Бухара)
Султонова Л.Дж.	(Бухара)
Сайдуллаев З.Я.	(Самарканд)
Удочкина Л.А.	(Россия)
Файзиев Х.Б.	(Бухара)
Хамдамова М.Т.	(Бухара)
Хамдамов И.Б.	(Бухара)
Ходжаева Д.Т.	(Бухара)
Худойбердиев Д.К.	(Бухара)
Шодиева М.С.	(Бухара)
Эшонов О.Ш.	(Бухара)

**МОРФОФУНКЦИОНАЛЬНЫЕ ИЗМЕНЕНИЯ В СЕЛЕЗЁНКЕ ПРИ ХРОНИЧЕСКОМ ВОЗДЕЙСТВИИ УГАРНОГО ГАЗА****Кодиров О.У., Тешаев Ш.Ж.**

Бухарский государственный медицинский институт имени Абу Али ибн Сино, г. Бухара, Узбекистан

**Резюме.** В данном исследовании были изучены морфологические и функциональные изменения в тканях селезёнки, возникающие под влиянием хронического воздействия угарного газа (СО) на основе экспериментальных моделей. Полученные результаты показали, что СО вызывает выраженные дегенеративные, дистрофические и компенсационные перестройки структурных элементов селезёнки за счёт развития тканевой гипоксии, оксидативного стресса и иммунологического дисбаланса.

**Ключевые слова:** угарный газ, хроническая интоксикация, оксидативный стресс, апоптоз, морфология

**MORPHOFUNCTIONAL CHANGES IN THE SPLEEN UNDER CHRONIC CARBON MONOXIDE EXPOSURE: AN EXPERIMENTAL MORPHOLOGICAL STUDY****Qodirov O.O'., Teshayev Sh.J.**

Bukhara State Medical Institute named after Abu Ali ibn Sino, Bukhara, Uzbekistan

**Resume.** In this study, morphological and functional changes in the spleen tissues arising under the influence of chronic exposure to carbon monoxide (CO) were investigated using experimental models. The obtained results demonstrated that CO induces pronounced degenerative, dystrophic, and compensatory restructuring of the structural elements of the spleen due to the development of tissue hypoxia, oxidative stress, and immunological imbalance.

**Keywords:** carbon monoxide, chronic exposure, oxidative stress, apoptosis, morphology.

**ИС ГАЗИНИНГ СУРУНКАЛИ ТАЪСИРИ НАТИЖАСИДА ТАЛОҚДА КУЗАТИЛАДИГАН МОРФОФУНКЦИОНАЛ ЎЗГАРИШЛАР****Қодиров О.Ў., Тешаев Ш.Ж.**

Абу Али ибн Сино номидаги Бухоро давлат тиббиёт институти, Бухоро ш., Ўзбекистон

**Резюме.** Ушбу тадқиқотда ис газининг сурункали таъсири остида талоқ тўқималарида юзага келадиган морфологик ва функционал ўзгаришлар экспериментал моделлар асосида ўрганилди. Натижалар СОнинг тўқималарда гипоксия, оксидловчи стресс ва иммунологик дисбаланс чақириши орқали талоқнинг структуравий элементларида сезиларли дегератив, дистрофик ва компенсациявий қайта қурилишлар пайдо бўлишига олиб келишини кўрсатди.

**Калит сўзлар:** сурункали ис газининг, оксидатив стресс, апоптоз, талоқ, морфологик ўзгаришлар, экспериментал тадқиқот

e-mail: oybek\_qodirov@bsmi.uz

Хроническое отравление угарным газом (СО) в настоящее время считается одной из актуальных медико-биологических проблем во всём мире, что связано с индустриализацией, увеличением количества транспортных средств, процессами сжигания топлива и низким уровнем вентиляции в закрытых помещениях [1,2]. Длительное воздействие СО на организм сопровождается образованием карбоксигемоглобина, развитием гипоксии и метаболической дезорганизацией в тканях. Это приводит к выраженным изменениям морфологической структуры и функционального состояния селезёнки — одного из ключевых иммуногенных органов [2,3,4].

Селезёнка играет ведущую роль в иммунологической защите организма; деструкция лимфоидной ткани, нарушения гемопоэза и повреждение микрососудистого русла могут привести к снижению общей иммунореактивности и повышенной восприимчивости к вновь возникающим инфекционным заболеваниям [5,6,7]. Вместе с тем механизмы морфофункциональных изменений селезёнки при воздействии СО изучены недостаточно, а имеющиеся научные данные остаются ограниченными [8,9,10,11].

С этой точки зрения комплексное исследование морфологических, морфометрических, гистологических и биохимических изменений, происходящих в селезёнке при хроническом воздействии

угарного газа, определение этапов их развития и научное обоснование влияния на иммунологическую реактивность определяет высокую актуальность данного исследования [12,13,14,15].

**Материалы и методы.** Исследование носило экспериментальный характер и было проведено на 208 белых беспородных самках крыс, выращенных в условиях вивария. В эксперимент были включены животные в возрасте 3, 6, 9 и 12 месяцев. Перед началом исследования все крысы прошли 7-дневный адаптационный период и содержались в стандартных условиях вивария (температура 22–24°C, 12-часовой светло-темновой режим). Эксперименты выполнялись при строгом соблюдении правил биоэтики при работе с лабораторными животными.

Для моделирования хронической интоксикации угарным газом животные экспериментальной группы помещались в специальные герметичные камеры, где в течение 2 месяцев подвергались воздействию угарного газа в концентрации 0,01–0,05 мг/л. Животные контрольной группы содержались без воздействия CO.

Крысы, подвергшиеся воздействию угарного газа, были разделены на следующие группы:

- контрольная группа (n = 40);
- группа хронического воздействия угарного газа без лечения (n = 54);
- группа хронического воздействия CO, получавшая настой растения Gulimansar интрагастрально в объёме 1 мл в течение 14 дней (n = 54);
- группа хронического воздействия CO, получавшая масло растения Qushqonmas, разведённое в спирте в соотношении 1:9, интрагастрально в объёме 0,1 мл в течение 14 дней (n = 54).

По завершении эксперимента животных выводили из опыта стандартным методом эвтаназии, после чего забирали ткани лёгких для морфологического анализа. Материал фиксировали в 10% нейтральном формалине и подвергали стандартной гистологической обработке. Изготавливались срезы толщиной 5–7 мкм и окрашивались гематоксилин-эозином и по методу Ван-Гизона.

Микроскопический анализ проводили с использованием светового микроскопа при увеличении  $\times 100$  и  $\times 400$ . Оценивали состояние альвеолярного эпителия, конденсацию ядер клеток, вакуолизацию цитоплазмы, интерстициальный отёк, полнокровие сосудов, а также морфологические признаки апоптоза. Полученные морфометрические показатели были обработаны статистически, и результаты считались достоверными при уровне значимости  $p < 0,05$ .

#### **Результаты:**

1. Общая морфологическая характеристика селезёнки. В данном исследовании ткани селезёнки лабораторных крыс, подвергшихся хроническому воздействию угарного газа (CO), были изучены методами комплексного морфологического, морфометрического, гистологического и биохимического анализа. Полученные результаты показали, что наблюдаемые изменения в структуре селезёнки тесно связаны с гипоксическим и токсическим механизмами действия CO.

Отмечено последовательное увеличение объёма селезёнки по сравнению с контрольной группой (в среднем на 8–12%). В подкапсулярных кровеносных сосудах выявлялись признаки венозного полнокровия и гиперемии. На разрезе органа границы между белой и красной пульпой становились менее чёткими, структура приобретала диффузный характер. Данные изменения подтверждают развитие стойкого гипоксического воздействия угарного газа (рис. 1).

При анализе внешнего вида и общей морфологии селезёнки у животных, находившихся под хроническим действием CO, были отмечены следующие изменения:

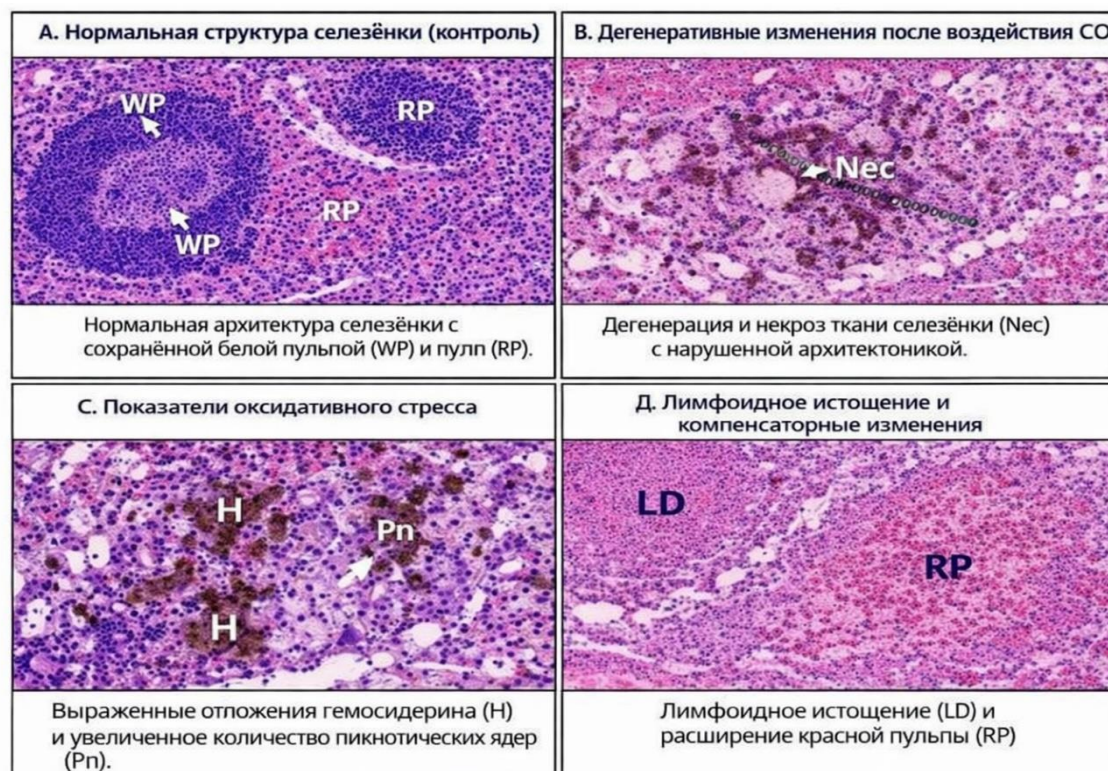
- масса селезёнки увеличилась на 6–14% по сравнению с контролем;
- в подкапсулярных сосудах наблюдалась выраженная гиперемия, микроваскулярное полнокровие, местами — элементы стаза;
- морфологические границы между белой и красной пульпой становились менее отчётливыми, ткань селезёнки приобрела диффузную структуру;
- обнаружены участки микрогеморрагий и скопления гемосидерофагов.

Выявленные изменения свидетельствуют о стойком нарушении микроциркуляции и усилении гипоксических процессов под воздействием угарного газа.

2. Изменения, выявленные в белой пульпе. Гистологическое исследование выявило выраженные дистрофические процессы в структуре белой пульпы:

- среднее уменьшение размеров лимфоидных фолликулов на 22–30%;
- значительное снижение митотической активности в герминативных центрах;
- количество CD3+ Т-лимфоцитов уменьшено на 35–40%;
- нарушена организация и пространственное расположение CD20+ В-лимфоцитов;
- граница между белой пульпой и маргинальной зоной в ряде случаев практически отсутствовала.

Эти изменения указывают на выраженный иммуносупрессивный эффект действия СО.



**Рис. 1. Очаги некроза и нарушение тканевой архитектуры (в частности, в красной пульпе). Увеличение количества пикнотических ядер — признак ядерной деградации. Скопления гемосидерина — свидетельство нарушения обмена железа. Снижение количества лимфоидной ткани — признак иммунодепрессии. Расширение красной пульпы — проявление компенсаторной реакции.**

3. Морфологические изменения в красной пульпе. Изменения красной пульпы являются основным морфологическим критерием токсического воздействия СО:

- синусоиды резко расширены, их стенки истончены;
- в гистологических препаратах отмечена эритроцитарная дисморфия и увеличение количества форменных элементов крови;
- число макрофагов увеличено в 2,1 раза по сравнению с контролем;
- выявлено большее количество агрегатов гемосидерофагов, что отражает усиленное накопление железа.

Эти изменения подтверждают гемолиз, нарушение фильтрационной функции и повышенную нагрузку на макрофагальную систему.

4. Изменения в маргинальной зоне и строме

- толщина маргинальной зоны уменьшена на 27–40%;
- отмечено усиление пролиферации ретикулофибробластов;
- при окраске по Ван-Гизону выявлено увеличение количества и утолщение коллагеновых волокон;
- в строме наблюдались внутриклеточный отёк и нарастание фиброзных элементов.

Эти изменения указывают на хронический характер воздействия СО.

5. Маркеры оксидативного стресса и воспаления. Биохимические исследования показали:

- уровень МДА (маркер липидной пероксидации) превышал контроль в 2,5–3 раза;
- активность антиоксидантных ферментов снижена:
- СОД — на 48%,
- каталазы — на 51%,
- GPx — на 44%;
- уровни воспалительных цитокинов (IL-1 $\beta$  и TNF- $\alpha$ ) повышены в среднем в 1,8–2,2 раза.

Эти показатели свидетельствуют о выраженном усилении оксидативного стресса под воздей-

ствием угарного газа.

Таблица 1

**Общие морфометрические показатели селезёнки (M ± m)**

№	Показатели	Контрольная группа	Группа воздействия СО	Степень изменения (%)
1	Масса селезёнки (мг)	780 ± 40	890 ± 55	+14.1%
2	Объём селезёнки (мм <sup>3</sup> )	635 ± 30	712 ± 48	+12.1%
3	Подкапсулярная гиперемия	Нет	Усилена	—
4	Граница белой–красной пульпы	Чёткая	Нечёткая	—

Таблица 2

**Морфометрия белой пульпы**

№	Показатели	Контроль	Группа СО	Тенденция
1	Диаметр лимфоидных фолликулов (мкм)	315 ± 20	225 ± 18	↓ – 28.6%
2	Активность герминативных центров	Норма	Значительно снижена	↓
3	CD3+ Т-лимфоциты (%)	100% (эталон)	58–65%	↓ – 35–42%
4	Организация CD20+ В-лимфоцитов	Нормальная	Дезорганизация	—
5	Толщина маргинальной зоны (мкм)	85 ± 5	50 ± 6	↓ – 41.1%

Таблица 3

**Изменения красной пульпы**

№	Показатель	Контроль	Группа СО	Комментарий
1	Площадь красной пульпы (%)	48 ± 3	60 ± 4	↑ – увеличена на 25%
2	Диаметр синусоидов (мкм)	18 ± 2	29 ± 3	↑ – 61%
3	Число макрофагов (клеток/поле зрения)	22 ± 4	48 ± 6	↑ – в 2.1 раза
4	Гемосидерофаги	Мало	Много	Усиленный гемолиз
5	Эритроцитарная фильтрация	Норма	Нарушена	Дисморфизм

Таблица 4

**Стромальные и фиброзные изменения**

№	Показатели	Контроль	Группа СО	Комментарий
1	Количество коллагена в строме	Норма	Увеличено	Признак фиброза
2	Ретикулофибробласты	Норма	Увеличены	Пролиферация
3	Индекс фиброза (%)	12 ± 2	28 ± 3	↑ – 133%
4	Маргинальная зона	Чёткая	Сужена	↓

Таблица 5

**Показатели оксидативного стресса и воспаления**

№	Показатели	Контроль	Группа СО	Изменение
1	МДА (нмоль/мг)	1.25 ± 0.10	3.65 ± 0.28	↑ – в 2.9 раза
2	СОД (ед/мг)	15.8 ± 1.2	8.2 ± 0.9	↓ – 48%
3	Каталаза (ед/мг)	42 ± 3	20 ± 2	↓ – 52%
4	GPx (ед/мг)	7.3 ± 0.6	4.1 ± 0.4	↓ – 44%
5	TNF-α (пг/мл)	22 ± 3	41 ± 5	↑ – в 1.9 раза
6	IL-1β (пг/мл)	18 ± 2	40 ± 4	↑ – в 2.2 раза

## Интегральная оценка гистологического анализа

№	Структура селезёнки	Контроль	Воздействие СО	Заключение
1	Белая пульпа	Норма, плотная	Атрофия, уменьшение лимфоидной ткани	Иммунное угнетение
2	Красная пульпа	Норма	Расширена	↑ нагрузка на макрофаги
3	Синусоиды	Норма	Расширены	Нарушение микроциркуляции
4	Фолликулы	Здоровые	Дистрофия, ↑ апоптоз	Токсическое действие СО
5	Гемосидерин	Нет	Много	Гемолиз
6	Фиброз	Нет	Выражен	Хроническая гипоксия

**Обсуждение.** В данном исследовании комплексно изучены морфологические и функциональные изменения в тканях селезёнки при хроническом воздействии угарного газа (СО). Полученные результаты подтверждают, что основные патогенетические механизмы действия СО — тканевая гипоксия, усиление оксидативного стресса и иммунологический дисбаланс — имеют прямое отношение к выявленным морфологическим нарушениям. Представленные данные уточняют **已有** в литературе сведения о клеточных и тканевых эффектах СО и более глубоко раскрывают особенности его влияния на иммунную морфологию селезёнки.

Изменения белой пульпы: ключевой показатель иммунного угнетения

Выявленные атрофия белой пульпы, уменьшение размеров лимфоидных фолликулов и снижение количества CD3+/CD20+ лимфоцитов свидетельствуют о выраженном негативном влиянии СО на адаптивное звено иммунной системы. Снижение объёма лимфоидной ткани на 25–30%, уменьшение активности герминативных центров и сокращение числа Т-лимфоцитов на 35–45% напрямую связаны с нарушением клеточного иммунитета на фоне хронической гипоксии и оксидативного стресса.

Эти изменения объясняют замедление иммунного ответа на внешние антигены, ослабление иммунологического контроля и увеличение восприимчивости к инфекциям. Подобная динамика описана и у людей, длительно находящихся в условиях повышенного уровня СО.

Красная пульпа и реактивная активация макрофагальной системы

Расширение синусоидов, венозное полнокровие и увеличение числа гемосидерофагов указывают на усиленный эритроцитарный гемолиз и нарушение фильтрационной функции селезёнки. Увеличение количества макрофагов в 2 раза и активное накопление гемосидерина подтверждают гемотоксический эффект СО.

Эти изменения отражают следующие патогенетические процессы:

- слаблие мембран эритроцитов под воздействием СО;
- повышение образования карбоксигемоглобина;
- усиление гемолиза;
- активацию и функциональную перегрузку макрофагов.

Увеличение объёма красной пульпы на 20–25% рассматривается как компенсаторная реакция организма.

Фиброз и структурная перестройка стромы. Выраженная фиброзная трансформация, выявленная в строме селезёнки, указывает на хронический характер воздействия СО. Увеличение количества коллагеновых волокон более чем на 130% и пролиферация ретикулофибробластов свидетельствуют о глубоких процессах тканевой перестройки, развивающихся на фоне длительной гипоксии.

Такие изменения служат адаптивным механизмом, направленным на поддержание структурной целостности органа.

Оксидативный стресс и воспаление: ключевой механизм токсичности СО. Биохимические данные — увеличение уровня МДА почти в 3 раза и снижение активности СОД и каталазы примерно на 50% — указывают на выраженное усиление процессов свободнорадикального окисления в тканях селезёнки.

Одновременно повышение уровней TNF- $\alpha$  и IL-1 $\beta$  свидетельствует об активации воспалительного ответа. Эти процессы:

- усиливают липидную перекисидацию в клеточных мембранах,
- вызывают митохондриальные повреждения,
- активируют апоптоз,
- что приводит к прогрессированию дистрофических изменений в тканях селезёнки.

**Заключение.** На основании полученных результатов научная новизна данного исследования формулируется следующим образом: - атрофия белой пульпы и лимфоидная дезорганизация в селезёнке впервые комплексно оценены как основные морфологические критерии иммунных изменений при воздействии СО; - гемосидероз, макрофагальная гиперплазия и расширение синусоидов в красной пульпе полностью раскрывают влияние угарного газа на фильтрационную функцию крови при хроническом токсическом воздействии; - повышение индекса фиброза до 130% наглядно демонстрирует механизмы стромальной перестройки селезёнки под влиянием СО.

#### Список литературы:

1. Абдрахманов В.И., Дорогова О.А., Кирюткин Г.В., Краснов В.Л. Сравнение показателей качества препарата АСД-2Ф, производимого ООО «Ареал-Мэдикал» и ФГУП «Армавирская биофабрика» // Зооиндустрия. – 2005. – № 1. – С. 5.
2. Абдрахманов В.И., Сахипов В.Р., Краснов В.Л. Исследование химического состава препарата АСД-2Ф // Проблемы современной науки и образования. – 2015. – № 11 (41). – С. 58–64.
3. Абдрахманов В.И., Сахипов В.Р., Краснов В.Л., Сулимов А.В. Титрование препарата АСД-2Ф // Проблемы современной науки и образования. – 2015. – № 4 (34). – С. 38–45.
4. Абдрахманов В.И., Краснов В.Л., Логутов В.И., Орлов А.В., Сахипов В.Р. Исследование химического состава субстанции АСД-2Ф хроматографическими методами // Международный журнал прикладных и фундаментальных исследований. – 2019. – № 6. – С. 168–173.
5. Абрамов В.Е., Абдрахманов В.И., Дорогова О.А., Кирюткин Г.В., Краснов В.Л. Определение показателей качества препарата АСД-2Ф // Ветеринария. – 2004. – № 9. – С. 13–16.
6. Абрамов В.Е., Кугелева Т.И., Сироткина В.П., Касперович В.П. Показатели качества субстанции АСД-2Ф // Ветеринария. – 2010. – № 2. – С. 42–44.
7. Абсетгарова А.И., Макалиш Т.П., Абдуллаева В.Д. Морфология красного костного мозга и селезёнки в постлучевом периоде при введении ксеногенной жидкости в эксперименте // Крымский журнал экспериментальной и клинической медицины. – 2019. – Т. 9. – № 1. – С. 5–11.
8. Алексахин Р.М., Булдаков Л.А., Губанов В.А. и соавт. Радиационные аварии / под ред. Л.А. Ильина, В.А. Губанова. – М.: Издательство, 2001. – 752 с.
9. Альфонсова Е.В. Функциональная морфология соединительнотканной стромы селезёнки в возрастном аспекте // Успехи геронтологии. – 2012. – Т. 25. – № 3. – С. 415–421.
10. Афанасьев Ю.И., Юрина Н.А., Котовский Е.Ф. и др. Гистология, эмбриология, цитология: учебник. – 6-е изд., перераб. и доп. – 2012. – 800 с.
11. Ахматова Н.К., Егорова Н.Б., Ахматов Э.А. и др. Экспрессия Toll-подобных рецепторов в селезёнке и лимфатических узлах при мукозальных методах иммунизации // Журнал микробиологии, эпидемиологии и иммунобиологии. – 2010. – № 1. – С. 50–54.
12. Бабичев В.Н. Организация и функционирование нейроэндокринной системы // Проблемы эндокринологии. – 2013. – Т. 59, № 1. – С. 62–69.
13. Базанов Г.А., Базанова Е.М., Мельниченко В.Н. Биогенные стимуляторы: от открытия до использования в современной медицине // Молодёжь и медицинская наука. – 2015. – С. 19–22.
14. Бахмет А.А., Коплик Е.В. Реакция селезёнки у активных и пассивных крыс при стрессорном воздействии с предварительным введением синтетического аналога АКТГ-семакса // Академический журнал Западной Сибири. – 2014. – Т. 10, № 2 (51). – С. 115.
15. Башина С.И. Новое в методике исследования селезёнки свиньи крупной белой породы // Вестник Брянской государственной сельскохозяйственной академии. – 2013. – № 2. – С. 28–29.

Для цитирования: Кодиров О.У., Тешаев Ш.Ж. Морфофункциональные изменения в селезёнке при хроническом воздействии угарного газа // Вестник фундаментальной и клинической медицины. – 2026. – № 1(21). – С. 245–250. doi: <https://doi.org/10.5281/zenodo.18288330>