



**ФУНДАМЕНТАЛ ВА
КЛИНИК ТИББИЁТ
АХБОРОТНОМАСИ**

**BULLETIN OF FUNDAMENTAL
AND CLINIC MEDICINE**

2026, №2 (22)

МИНИСТЕРСТВО ЗДРАВООХРАНЕНИЯ
РЕСПУБЛИКИ УЗБЕКИСТАН

**BULLETIN OF FUNDAMENTAL
AND CLINIC MEDICINE**
**ФУНДАМЕНТАЛ ВА КЛИНИК
ТИББИЁТ АХБОРОТНОМАСИ**
**ВЕСТНИК ФУНДАМЕНТАЛЬНОЙ И
КЛИНИЧЕСКОЙ МЕДИЦИНЫ**

Научный журнал по фундаментальным и клиническим
проблемам медицины
основан в 2022 году

Бухарским государственным медицинским институтом
имени Абу Али ибн Сино
выходит один раз в 2 месяца

Главный редактор – Ш.Ж. ТЕШАЕВ

Редакционная коллегия:

*С.С. Давлатов (зам. главного редактора),
Р.Р. Баймурадов (ответственный секретарь),
М.М. Амонов, Г.Ж. Жарилкасинова,
А.Ш. Иноятов, Д.А. Хасанова, Е.А. Харибова,
Ш.Т. Уроков, Б.З. Хамдамов, Ф.К. Халлоқов*

*Учредитель Бухарский государственный
медицинский институт имени Абу Али ибн Сино*

2026, № 2 (22)

Адрес редакции:

Республика Узбекистан, 200100, г.
Бухара, ул. Гиждуванская, 23.

Телефон (99865) 223-00-50

Факс (99866) 223-00-50

Сайт <https://bsmi.uz/journals/fundamental-ya-klinik-tibbiyot-ahborotnomasi/>

e-mail baymuradovravshan@gmail.com

О журнале

*Журнал зарегистрирован
в Управлении печати и информации
Бухарской области
№ 1640 от 28 мая 2022 года.*

*Журнал внесен в список
утвержденный приказом № 370/б
от 8 мая 2025 года реестром ВАК
в раздел медицинских наук.*

Отпечатано в типографии ООО
“Шарк-Бухоро”. г. Бухара,
ул. Узбекистон Мустакиллиги, 70/2.

Редакционный совет:

Абдурахманов Д.Ш.	(Самарканд)
Абдурахманов М.М.	(Бухара)
Ахмедов Р.М.	(Бухара)
Баландина И.А.	(Россия)
Бахронов Ж.Ж.	(Бухара)
Бернс С.А.	(Россия)
Газиев К.У.	(Бухара)
Деев Р.В.	(Россия)
Дустова Н.К.	(Бухара)
Зокирова Н.Б.	(Ташкент)
Казакова Н.Н.	(Бухара)
Калашникова С.А.	(Россия)
Каримова Н.Н.	(Бухара)
Курбонов С.С.	(Таджикистан)
Маматов С.М.	(Кыргызстан)
Мамедов У.С.	(Бухара)
Мирзоева М.Р.	(Бухара)
Миршарапов У.М.	(Ташкент)
Набиева У.П.	(Ташкент)
Нуралиев Н.А.	(Хорезм)
Наврұзов Р.Р.	(Бухара)
Нарзиева Д.Ф.	(Бухара)
Орипов Ф.С.	(Самарканд)
Орипова Ф.Ш.	(Бухара)
Одилова Г.Р.	(Бухара)
Очилов К.Р.	(Бухара)
Раупов Ф.С.	(Бухара)
Рахмонов К.Э.	(Самарканд)
Рахметов Н.Р.	(Казахстан)
Рахматова С.Н.	(Бухара)
Султонова Л.Дж.	(Бухара)
Сайдуллаев З.Я.	(Самарканд)
Удочкина Л.А.	(Россия)
Файзиев Х.Б.	(Бухара)
Хамдамова М.Т.	(Бухара)
Хамдамов И.Б.	(Бухара)
Ходжаева Д.Т.	(Бухара)
Худойбердиев Д.К.	(Бухара)
Шодиева М.С.	(Бухара)
Эшонов О.Ш.	(Бухара)

ТАЖРИБАВИЙ ҚАНДЛИ ДИАБЕТ ЧАҚИРИЛГАН КАЛАМУШЛАРДА СУРУНКАЛИ ПЕСТИЦИДЛАР БИЛАН 6 ОЙ МУДДАТДА ЗАРАРЛАНГАНДА ОШҚОЗОН ОСТИ БЕЗИДА ЮЗАГА КЕЛАДИГАН МОРФОЛОГИК ЎЗГАРИШЛАР

Убайдуллаев А.Х.¹, Пулатов Х.Х.²

¹Тошкент давлат тиббиёт университети Термиз филиали, Термиз ш., Ўзбекистон

²Тошкент давлат тиббиёт университети, Тошкент ш., Ўзбекистон

Резюме. Тажрибавий қандли диабет чақирилган каламушларга сурункали пестицидларни таъсирида турли муддатларда 6 ойликда юзага келадиган динамикадаги морфологик ўзгаришларни ўрганишдан иборатдир. Дастлабки 3 ойлик муддатда қандли диабетда пестицидни қабул қилган каламушларни декапитация қилингандан кейин ошқозон ости бези ўрганildi. Ошқозон ости безининг қандли диабетда пестицидлар таъсирида 3 ой муддатдаги жавоб реакцияси асосан, ўткир шикастланиш кўринишида намоён бўлиб, ошқозон ости бези капсуласи нисбатан қалинлашган, юзаси нотекис, қон томирларида тўлақонлик белгилари аниқланди.

Калим сўзлар: қандли диабет, морфология, ошқозон ости бези, пестицидлар.

MORPHOLOGICAL CHANGES IN THE PANCREAS OF RATS WITH EXPERIMENTALLY INDUCED DIABETES UNDER 6-MONTH CHRONIC PESTICIDE EXPOSURE

Ubaydullayev A.X., Pulatov X.X.

Termez Branch of Tashkent State Medical University, Termez Uzbekistan

Tashkent State Medical University, Tashkent, Uzbekistan

Resume. The aim of this study was to investigate the dynamic morphological changes occurring in the pancreas of rats with experimentally induced diabetes mellitus under chronic pesticide exposure over a six-month period. In the initial three-month period, rats with diabetes mellitus that had received pesticides were decapitated, and their pancreatic tissue was examined. The pancreatic response to pesticide exposure in diabetic rats during the first three months was mainly characterized by signs of acute injury. The pancreatic capsule was relatively thickened, the surface appeared uneven, and vascular congestion was observed in the blood vessels.

Keywords: diabetes mellitus, morphology, pancreas, pesticides.

МОРФОЛОГИЧЕСКИЕ ИЗМЕНЕНИЯ В ПОДЖЕЛУДОЧНОЙ ЖЕЛЕЗЕ У КРЫС С ЭКСПЕРИМЕНТАЛЬНО ВЫЗВАННЫМ САХАРНЫМ ДИАБЕТОМ ПРИ ХРОНИЧЕСКОМ ВОЗДЕЙСТВИИ ПЕСТИЦИДОВ В ТЕЧЕНИЕ 6 МЕСЯЦЕВ

Убайдуллаев А.Х.¹, Пулатов Х.Х.²

¹Термезский филиал Ташкентского государственного медицинского университета, г. Термез, Узбекистан

²Ташкентский государственный медицинский университет, г. Ташкент, Узбекистан

Резюме. Экспериментальное исследование заключалось в изучении морфологических изменений в динамике, происходящих в 6-месячном возрасте у крыс с экспериментальным сахарным диабетом при воздействии хронических пестицидов в разные сроки. Изучали поджелудочную железу после декапитации крыс, получавших пестицид при сахарном диабете в первые 3 месяца. Ответная реакция поджелудочной железы на воздействие пестицидов при сахарном диабете в течение 3 месяцев проявлялась в основном в виде острого повреждения, капсула поджелудочной железы была относительно утолщена, поверхность неровная, в кровеносных сосудах были обнаружены признаки полнокровия.

Ключевые слова: диабет, морфология, поджелудочная железа, пестициды.

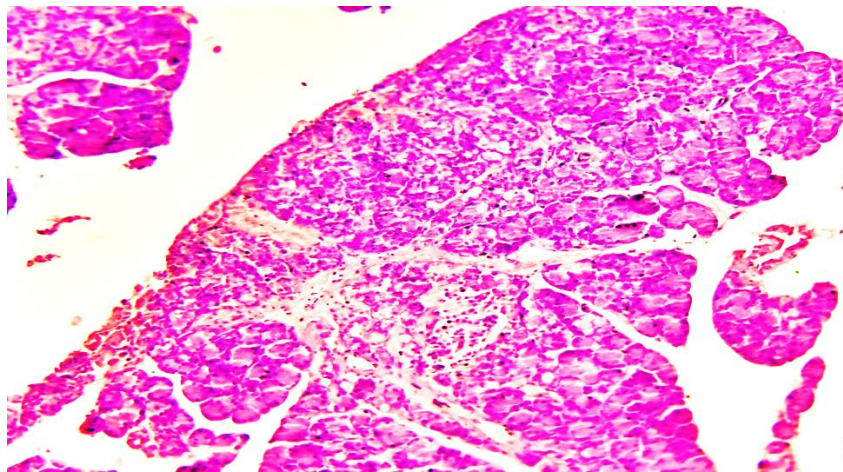
Муаммонинг долзарблиги. Ҳозирги вақтда қандли диабет хасталиги тарқалиши бўйича жаҳонда учинчи ўринда турувчи нозология бўлиб, барча ёшдаги беморлар, ҳамда бутун дунёнинг барча мамлакатларида соғликни саклаш тизимидаги глобал тиббий-ижтимоий муаммо бўлиб ҳисобланади.

ЖССТ маълумотларига кўра, 2030-йилга келиб, дунё аҳолисининг 18-20% мазкур касаллик билан хасталанади, уларнинг 80-90% ини қандли диабетнинг 2 типи билан хасталанганлар ташкил

этади. Саноати ривожланган мамлакатларда қандли диабет касаллигининг тарқалиши 5-6% ни ташкил этади ва биринчи навбатда 40 ёшдан катта бўлган аҳоли ўртасида касалликнинг учраши ва ошиб кетиш эҳтимоли жуда юкори даражада. 2025-йилга келиб, ривожланган мамлакатларда қандли диабет хасталиги билан оғриган беморлар сони 41% га ортишини ЖССТ томонидан тахмин қилмоқда. Қандли диабет билан касалланган беморларда ҳаёт сифатининг пасайиши, ногиронлик ва ўлимга олиб келувчи асоратлар, барча ички азолар тизими касалликлари ҳисобланади. Қандли диабет касаллигинини даволашдаги катта тажрибаларга қарамадан беморларнинг аксарият қисми ногирон бўлиб қолмоқда. Шунинг учун улар жиддий тиббий ва ижтимоий муаммони намойиш этади.

Материал ва методлар: Тадқиқотда 182 та оқ лаборатор каламушларда тажрибавий қандли диабет хасталиги модели яратилади (0,11 мг/100 масса нисбатида). Оқ лаборатор каламушлар 3 та гуруҳга ажратилади. **1-нчи гуруҳ** интакт каламушлар- назорат гуруҳи. **2-нчи гуруҳ** тажриба гуруҳи 50 та оқ лаборатор каламушларда тажрибавий қандли диабет касаллиги модели яратилган каламушлар гуруҳи. **3-нчи гуруҳ**- тажрибавий қандли диабет касаллиги шароитида пестицидлар билан сурункали захарланган каламушлар гуруҳи.

Мухокама ва натижалар. Тажрибанинг кейинги даври 6 ойлик муддатида юқорида келтирилган эксперимент давом эттирилди. Ошқозон ости безининг қандли диабетда пестицидлар таъсирида таъсирида 6 ой муддатдаги жавоб реакцияси асосан, сурункали шикастланиш кўринишида намоён бўлиб, ошқозон ости бези тўқимасининг кичрайиши, ёғ тўқимасининг периметри ва стромасига ўсиб кириши, морффункционал жихатларини пасайиши билан давом этиши аниқланди. Қандли диабет чақирилган каламушларда 6 ой муддатда пестицидлар билан сурункали захарланишда асосан ошқозон ости бези умумий без чиқарувчи ёллариди атрофида дағал толали бириkitрувчи тўқимани кўпайиши, атсинусларни хажман кичиклашиши, секретларини қуюқлашиши, қон томирларида нотекис тўлақонлини юзага келганлиги, лангерханс оролчаларини хажман кичиклашиши, стромасида бўшлиқларни кўпайиши, бўлакчалар оралиғида бириkitрувчи тўқимани кўпайиши каби ўзгаришлар аниқланди. Бу эса, пестицидларни қандли диабет ривожланган каламушлар ошқозон ости безидаги метаболизмни кескин издан чиқаришини стимуллаши, атсинар без эпителийларини нобуд бўлиши, морфофункционал кўрсаткичларини кескин пасайишига олиб келганлигини тасдиқлайди (1,2,3 -расмлар).

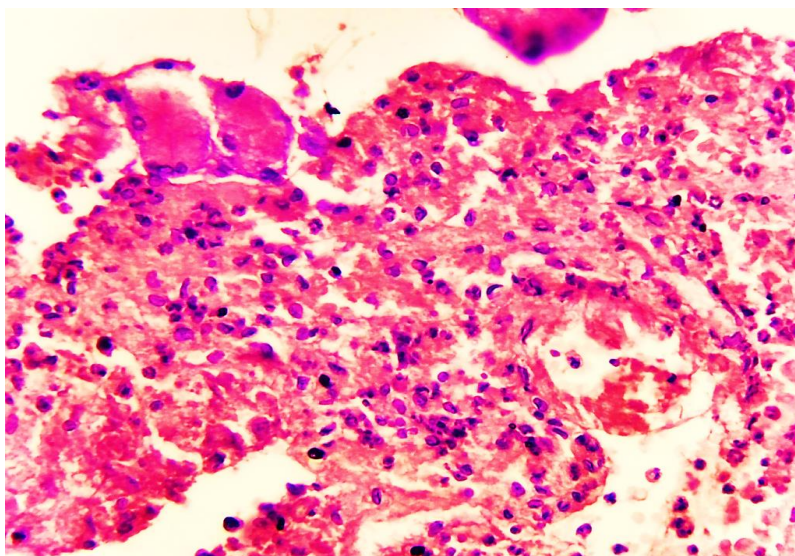


1-расм. 6-ой қандли диабетда пестицидлар таъсирида каламуш ошқозон ости бези. Кичик ўлчамда без бўлакчаси оралиғида яққол тасвирланган такомил топаётган бириkitрувчи тўқима (1). Бўёқ Г.Э. Ўлчами 4x10.

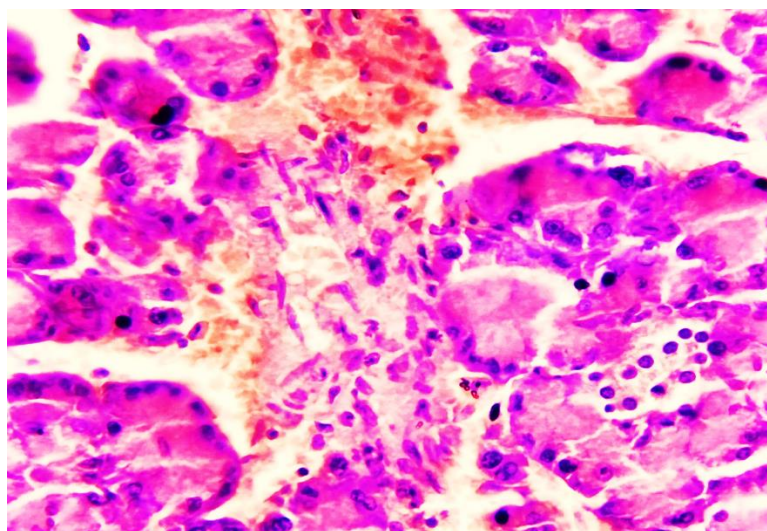
Морфологик жихатдан ўрганилганда, ошқозон ости безининг бўлакчали кўриниши ҳар хил катталиқдаги кўринишга келганлиги, оралиқларида ёғ тўқимаси ва дағал толали бириkitрувчи тўқима ўсганлиги аниқланади. Ацинар безларда гистиоархитектоникасида, без эпителийлари ҳар хил катталиқда, ситоплазмасида ҳар хил дағал киритмаларнинг базофил бўялган ўчоқлари юзага келганлиги аниқланди.

Без эпителийлари назорат гуруҳига нисбатан таққослаганда, тартибсиз жойлашган, нобуд бўлган без хужайралари оралиғида толали тузилмалар аниқланиб, атсинуслар периметрида гистиотситлар ва фибробластларнинг кўпайиш ўчоқлари аниқланади. Ацинуслар атрофида сақланган ва суст шаклланган лимфо гистиотситар инфилтратсия ўчоқлари аниқланади. Бу эса, постнекротик

жараёндан кейинги жавоб реакцияси бўлиб, асептик яллиғланишнинг суст ривожлангандан кейинги дисрегенератор жараёни деб қабул қилинади.



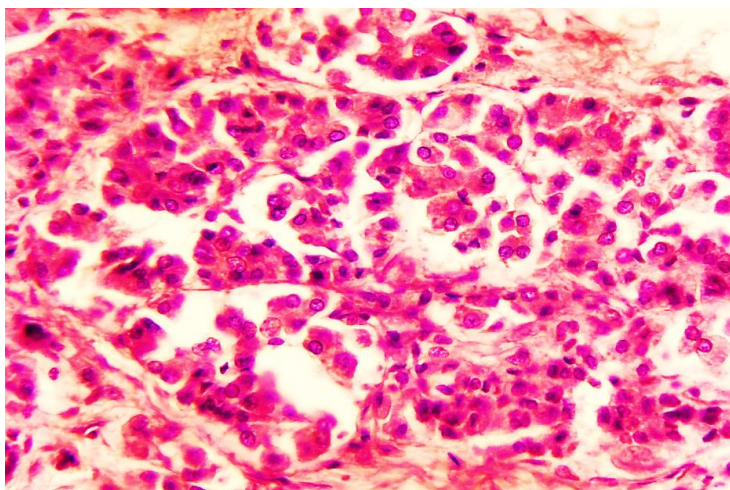
2-расм. 6-ой қандли диабетда пестицидлар таъсирида каламуш ошқозон ости беzi. Ошқозон ости беzi гистиоархитеконикаси ўзгарган, хужайра ўлимига учраган атсинуслар ўрнида такомил топаётган фиброз тўқима ўчоқлари аниқланади. Қон томирлар кенгайган. Бўёқ Г.Э. Ўлчами 10x10.



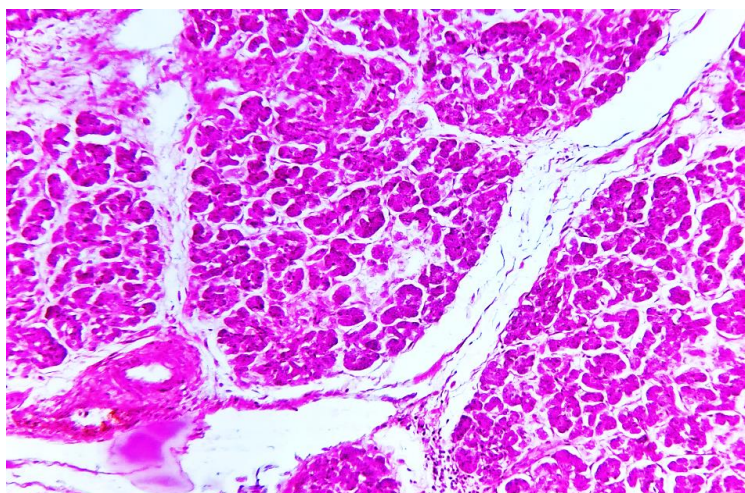
3-расм. 6-ой қандли диабетда пестицидлар таъсирида каламуш ошқозон ости беzi. Ошқозон ости беzi интерацинар сохалар ўзаро бириктирувчи тўқима орқали тўсилган (1) ва бўшлиқларида экзосекретлари хар хил интенсивликда бўялган (2). Бўёқ Г.Э. Ўлчами 40x10.

Ацинар без бўшлиқлари гомоген базофил секретнинг бўлиши, без хужайраларининг хажман кичик, атсинар безларнинг турли катталиқдаги бўлиши, морфофункционал жихатларининг юқори кўрсаткичдан паст кўрсаткичга тушганлиги, без хужайралари ситоплазмасида киритмаларнинг турли кўринишда бўлиши билан характерланади. Жумладан, без эпителийлари ядроларининг хар хил катталиқда бўлиши, митоз ўчоқларини турли босқичларда бўлиши, ядрога гетерохроматинни турли конденсацияланган кўринишда бўлиши билан характерланади (4,5,6-расмлар).

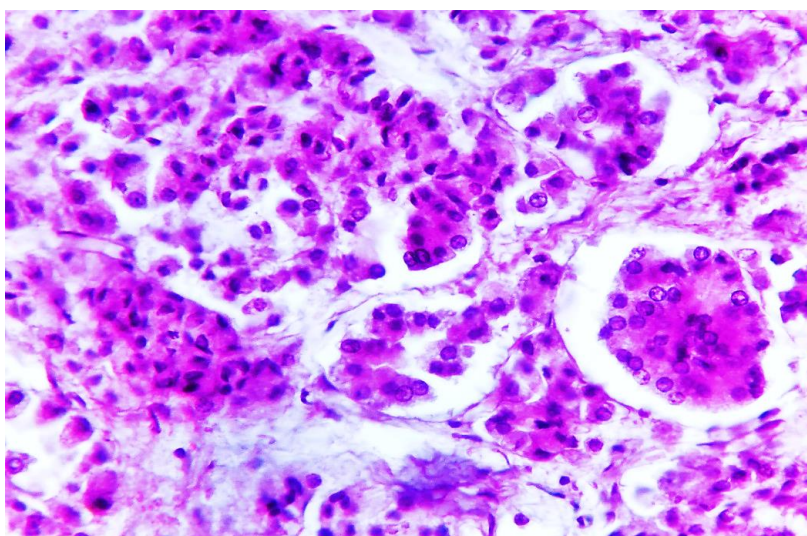
Без бўлакчаларини катталиги ҳам атсинусларнинг морфофункционал жихатларига боғлиқ равишда, сурункали таъсирланиш натижасида, перилобуляр сохаларда сийрак ва дағал толали тузилмаларнинг кшпайиши, фибробластлар ва гистиоцитларни пролифератсияси, хужайраларни нобуд бўлиши ва апоптозга учраган без эпителийлари атрофида макрофаглар ва кам сонли нейтрофилларни бўлиши билан ҳам изоҳланади. Майда калибрили қон томирлар ва капиллярларда тўлақонлик ва ўчоқли диапедез қон қуйилиш-ларни сақланиб қолиши жараён (персистирланган) кўринишда давом этаётганлигини кўрсатади.



4-расм. 6-ой қандли диабетда пестицидлар таъсирида каламуш ошқозон ости беzi. Ошқозон ости беzi Лангерганс оролчалари ўзаро бир бирига яқинлашган ва гистионикаси ўзгарган, эндокрин тўқ хужайралари кескин камайган. Бўёқ Г.Э. Ўлчами 40x10.



5-расм. 6-ой қандли диабетда пестицидлар таъсирида каламуш ошқозон ости беzi. Ошқозон ости беzi бўлакчалари оралиғида тақомил топган бириктирувчи тўқима ва склероз ўчоқлари аниқланади. Бўёқ Г.Э. Ўлчами 10x10.



6-расм. 6-ой қандли диабетда пестицидлар таъсирида каламуш ошқозон ости беzi. Ошқозон ости беzi лангерханс оролчаси ва унга яқин жойлашган ацинар безларнинг оралиғида шишлар ва сийрак +дағал толали бириктирувчи кўпайган ва без эпителийлари хар хил катталиқда, шикастланиш белгилари мавжуд. Бўёқ Г.Э. Ўлчами 40x10.

Қандли диабетда пестицидлар таъсирида бевосита таъсири кўринишда намоён бўлмасада, майда калибрли қон томирлардаги нотекис тўлақонлик ва хужайраларда метаболизмни бузилиши кўринишдаги ўзгаришлар, юқоридаги таъсирловчиларни билвосита моддалар алмашинуви кўринишида давом этаётганлигини англатади. Асосий морфологик субстратлари бу вақт давомида таъсирловчиларга жавобан, ошқозон ости безининг фиброз капсуласи, бўлакчалар чегарасидаги бириктирувчи тўқима таркибида дағал толаларнинг пайдо бўлиши, фибробластларни кўпайиш ўчоқлари, митоз ўчоқлари, гистиотситларни эпителий хужайралари ўрнида қайта шаклланиши ва кўйиши, майда калибрли томирларда тўлақонлик ва бора бора тўқиманинг морфофункционал бирликлари бўлган атсинусларни кичиклашиши ва камайиши асосий ўзгаришлар пейзажини ташкил этганлиги аниқланди.

Бу эса, ошқозон ости безининг секретор фаолятини камайиши, безни хажм бирилиги ва вазн жихатларини камайиши билан давом этганлиги билан тасдиқланади. Лангерханс оролчаларида оч ва тўқ бўялган эндокрин без хужайраларини сон жихатдан ва хажм жихатдан кичрайганлиги, оролча бўшлиғида яримойсион бўшлиқларни такомил топаганлиги, майда капиллярларида тўлақонлик ва оралиқ шишларнинг шаклланганлиги билан юзага келиши аниқланади. Асосан, тўқ хужайраларда функционал заифлик, атрофидаги майда капиллярларнинг кескин кенгайганлиги билан изохланиб, клиник морфологик жихатдан глюкогон ёки инсулин етишмаслиги кўринишида намоён бўлади.

Лангерганс оролчалари маркази тўқ пушти гомоген оқсил субстратларини тўпланиши, оч ядроли хужайралар сон жихатдан камайган ва дастурланган ўлимга учраши оқибатида апоптотик таначаларни юзага келган ўчоқлари аниқланади. Бу ўзгаришлар ҳам юқорида келтирилган морфофлогик ўзгаришларни давоми сифатида юзага келиб, Лангерханс оролчаларида жойлашаган хужайра ичи ресурсларини тугаши, оғир кўринишдаги моддалар алмашинувини бузилиши, хужайралар ўлими ўчоқларини шаклланиши кўринишидаги ўзгаришларни давоми сифатида талқин этилади. Нобуд бўлган хужайралар атрофида лимфотситлар, гистиотситлар, плазмотситлар ва макрофагларни ўчоқли инфилтратсия кўринишдаги ўзгаришлар юзага келганлиги билан изохланади. Натижада, лимфо- гистиотситар инфилтратсия ўчоқлари ошқозон ости безида сурункали яллиғланиш манзараси кўринишида ривожланиши, юқорида келтирилган фибробластлар ва гистиотситларни кўпайитиши ва ошқозон ости безида бириктирувчи тўқиманинг кўп миқдорда шаклланиши билан тушунтирилади.

Демак, 6 ойлик муддатда қандли диабетда пестицидлар таъсирида таъсирида ошқозон ости безида хажмий вазн жихатдан тўқиманинг кичрайиши, морфологик жихатдан бўлакчаларнинг хар хил катталиқда бўлиши, атсинусларни ҳам турли катталиқда бўйлиши, бўлакчалараро тўсиқларда дағал тоалли тузилмаларни кўпайиши, лангерханс оролчаларида эндокрин хужайраларни сон жихатдан камайиши, тўқиманинг майда калибрли ва капилляр қон томирларида нотекис тўлақонлик, ўчоқли қон қуйилишлар, оралиқ шишларнинг шаклланиши оқибатида, чандиқланган ўчоқларнинг юзага келиши билан давом этганлиги аниқланди. Бу эса, ошқозон ости безида атрофик ва склеротик жараёнларни давом этаётганлигини тасдиқлайди.

Хулосалар. Қандли диабет чақриилган каламушларда 6 ой муддатда пестицидлар билан сурункали захарланишда асосан ошқозон ости беши умумий без чиқарувчи ёлларида атрофида дағал толали бириктирувчи тўқимани кўпайиши, атсинусларни хажман кичиклашиши, секретларини қуюклашиши, қон томирларида нотекис тўлақонлини юзага келганлиги, лангерханс оролчаларини хажман кичиклашиши, стромасида бўшлиқларни кўпайиши, бўлакчалар оралиғида бириктирувчи тўқимани кўпайиши каби ўзгаришлар аниқланди. Бу эса, пестицидларни қандли диабет ривожланган каламушлар ошқозон ости безидаги метаболизмни кескин издан чиқаришини стимуллаши, атсинар без эпителийларини нобуд бўлиши, морфофункционал кўрсаткичларини кескин пасайишга олиб келганлигини тасдиқлайди.

Адабиётлар рўйхати:

1. Song Y, Chou EL, Baecker A, et al. microflora composition and metabolism in mice. Endocrine-disrupting chemicals, risk of type 2 diabetes, and diabetes-related metabolic traits: a systematic review and meta-analysis. *J Diabetes*. 2016;8:516–532
2. Sun H., Chen N., Yang X., Xia Y., Wu D. Effects induced by polyethylene microplastics oral exposure on colon mucin release, inflammation, gut
3. Sun H., Chen N., Yang X., Xia Y., Wu D. Effects induced by polyethylene microplastics oral exposure on colon mucin release, inflammation, gut microflora composition and metabolism in mice. *Ecotoxicol. Environ. Saf.* 2021;220:112340.
4. Taylor KW, Novak RF, Anderson NA, et al. Evaluation of the association between persistent

organic pollutants (POPs) and diabetes in epidemiological studies: a national toxicology program workshop review. *Environ Health Perspect.* 2013;121:774–783.

5. Taylor MK, Sisti G. Fetal hyperechogenic pancreas and gestational diabetes mellitus: a meta-analysis. *Minerva Obstet Gynecol.* 2024 Oct;76(5):452-457

6. Vuong A.M., Zhang C., Chen A. Associations of neonicotinoids with insulin and glucose homeostasis parameters in US adults: NHANES 2015–2016. *Chemosphere.* 2022;286:131642.

7. Wadie W., Mohamed A.H., Masoud M.A., Rizk H.A., Sayed H.M. Protective impact of lycopene on ethinylestradiol-induced cholestasis in rats. *Naunyn-Schmiedeberg's Arch. Pharmacol.* 2021;394:447–455.

8. Walker SL, Leete P, Boldison J. Tissue Resident and Infiltrating Immune Cells: Their Influence on the Demise of Beta Cells in Type 1 Diabetes. *Biomolecules.* 2025 Mar 19;15(3):441

9. Wang J., Wang X.-Q., Liu R.-P., Li Y.-H., Yao X.-R., Kim N.-H., Xu Y.-N. Melatonin Supplementation during In Vitro Maturation of Porcine Oocytes Alleviates Oxidative Stress and

Endoplasmic Reticulum Stress Induced by Imidacloprid Exposure. *Animals.* 2023;13:2596.

10. Wang W., Wang X., Chun J., Vilaysane A., Clark S., French G., Bracey N.A., Trpkov K., Bonni S., Duff H.J., et al. Inflammasome-Independent NLRP3 Augments TGF- β Signaling in Kidney Epithelium. *J. Immunol.* 2013;190:1239–1249

11. Wang W., Wang X., Chun J., Vilaysane A., Clark S., French G., Bracey N.A., Trpkov K., Bonni S., Duff H.J., et al. Inflammasome-Independent NLRP3 Augments TGF- β Signaling in Kidney Epithelium. *J. Immunol.* 2013;190:1239–1249.

12. Whiting DR, Guariguata L, Weil C, Shaw J. IDF diabetes atlas: global estimates of the prevalence of diabetes for 2011 and 2030. *Diabetes Res Clin Pract.* (2011) 94:311–21.

13. Williams JA (2010) Regulation of acinar cell function in the pancreas. *Curr Opin Gastroenterol* 26(5): 478–483.

14. Wright JJ, Eskaros A, Windon A, et al. Exocrine pancreas in type 1 and type 2 diabetes: different patterns of fibrosis, metaplasia, angiopathy, and adiposity. *Diabetes* 2024;73:1140–1152

15. Xourafa G, Korbmacher M, Roden M. Inter-organ crosstalk during development and progression of type 2 diabetes mellitus. *Nat Rev Endocrinol.* 2024 Jan;20(1):27-49.

Иқтибос учун: Убайдуллаев А.Х., Пулатов Х.Х. Тажрибавий қандли диабет чақирилган каламушларда сурункали пестицидлар билан 6 ой муддатда зарарланганда ошқозон ости безида юзага келадиган морфологик ўзгаришлар // *Фундаментал ва клиник тиббиёт ахборотномаси.* – 2026. – № 2(22). – Б. 435–440. doi: <https://doi.org/10.5281/zenodo.18669637>